DEPARTEMEN ILMU KESEHATAN MATA
FAKULTAS KEDOKTERAN UNIVERSITAS PADJADJARAN
PUSAT MATA NASIONAL RUMAH SAKIT MATA CICENDO
BANDUNG

Sari Kepustakaan : Anatomi Jaras Visual Aferen dan Eferen
Penyaji : Azalia Latuasan
Pembimbing : Antonia Kartika, dr., SpM(K)., M.Kes

Telah Diperiksa dan Disetujui oleh

Pembimbing

Antonia Kartika, dr., SpM(K)., M.Kes

Rabu, 22 November 2017

Pukul 07.45 WIB

I Pendahuluan

Sistem penglihatan manusia terbagi menjadi jaras visual aferen dan jaras visual eferen. Jaras visual aferen berjalan dari retina. saraf optik, kiasma optik, nukleus genikulat lateral, dan radiasi optik menuju korteks. Jaras visual aferen akan menerima, menyalurkan, dan mengolah informasi visual.[1–3]

Proses mengolah informasi visual di korteks merupakan proses yang kompleks sehingga membutuhkan sistem penglihatan yang efisien dan terorganisir dengan rapi. Hampir separuh dari korteks berfungi mengatur sistem penglihatan. Informasi visual yang diproses korteks akan diteruskan menuju batang otak, serebelum, nervus III, IV, dan VI serta otot-otot ekstraokular. Jaras visual eferen berfungsi mengatur gerakan otot-otot ekstraokular agar Gambaran yang diterima jelas, stabil, dan bersifat binokular.[1,4,5]

Gangguan neuro-oftalmologik yang mempengaruhi jaras aferen dan eferen cukup sering ditemui. Pengetahuan yang baik terhadap anatomi sistem visual akan bermanfaat dalam membantu menentukan lokasi, diagnosis, dan manajemen pada suatu kondisi neuropatologis. Sari kepustakaan ini bertujuan membahas anatomi jaras visual aferen dan eferen. Jaras visual eferen yang dibahas pada sari kepustakaan ini dibatasi pada area supranuklear yaitu korteks, batang otak, dan serebelum.[2,4]

II. Jaras Visual Aferen

Jaras visual aferen terdiri dari rangkaian sel-sel dan sinaps yang membawa informasi visual menuju otak. Jaras visual aferen bertujuan mendeteksi target objek dan gerakannya serta menghasilkan bayangan objek dengan resolusi spasial yang tinggi. Jaras visual eferen berawal dari retina. Impuls dari retina kemudian diteruskan menuju nervus optik, kiasma optik, traktus optik, nukleus genikulat lateral, radiasi optik, dan akhirnya menuju korteks seperti pada Gambar 2.1. Jaras visual aferen terdiri empat elemen neural. Sel-sel fotoreseptor pada retina berfungsi sebagai neuron pertama, sel bipolar sebagai neuron kedua, dan sel ganglion sebagai neuron ketiga. Akson sel ganglion melewati kiasma optik dan traktus optik kemudian bersinaps di nukleus genikulat lateral. Neuron

genikulokalkarin berfungsi sebagai neuron keempat yang membawa informasi menuju fisura kalkarina korteks.[1,3,5]

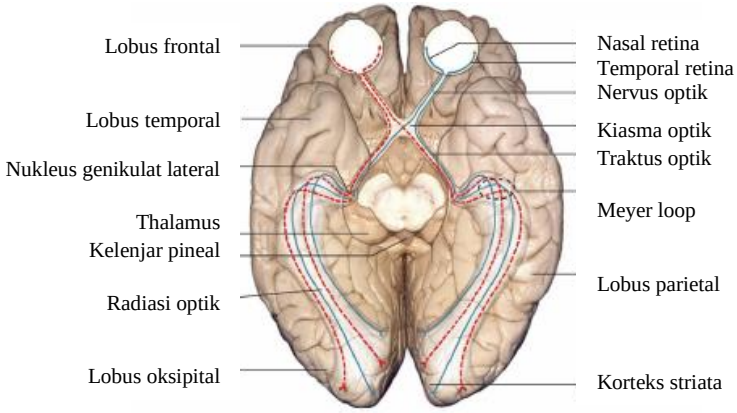

Gambar 2.1 Jaras Aferen
Dikutip dari : AAO[1]

2.1 Retina

Retina merupakan struktur yang tipis, transparan, dan terdiri dari kumpulan sel-sel fotoreseptor yang mengantarkan impuls ke sel-sel ganglion dengan bantuan sel-sel interneuron. Kumpulan sel-sel tersebut tersusun membentuk beberapa lapisan seperti Gambar 2.2. Susunan lapisan-lapisan tersebut dari dalam ke luar adalah membran limitan interna, lapisan serabut saraf, lapisan sel ganglion, lapisan pleksiform dalam, lapisan inti dalam, membran limitan media, lapisan pleksiform luar, lapisan inti luar, membran limitan eksterna, segmen dalam dan luar dari sel batang dan sel kerucut.[1,5]

Sel-sel fotoreseptor berperan dalam proses fototransduksi untuk mengubah cahaya menjadi impuls neural. Sel-sel fotoreseptor terdiri dari sel batang dan sel kerucut. Sel batang berperan menghasilkan bayangan pada kondisi cahaya terbatas, resolusi rendah, dan gerakan yang lambat. Pada kondisi di mana cahaya melimpah, sel kerucut dapat mendeteksi warna dan detail objek.[2,3]

Impuls neural yang dihasilkan oleh sel fotoreseptor akan diterima oleh sel ganglion. Sel ganglion parvoselular berukuran kecil dan berfungsi untuk persepsi warna dan bentuk. Gambar yang dihasilkan memiliki resolusi tinggi dan bersifat stereopsis. Sel ganglion parvoselular banyak terdapat di fovea dan menerima input

dari sedikit sel kerucut dengan perbandingan 1:1. Sel ganglion magnoselular berukuran besar dan banyak terdapat di perifer retina. Sel magnoselular berperan dalam mendeteksi gerakan dan persepsi kedalaman. Sel ganglion magnoselular menerima input dari banyak sel batang berkisar antara 1:50 – 1: 1500.[4,7,8]

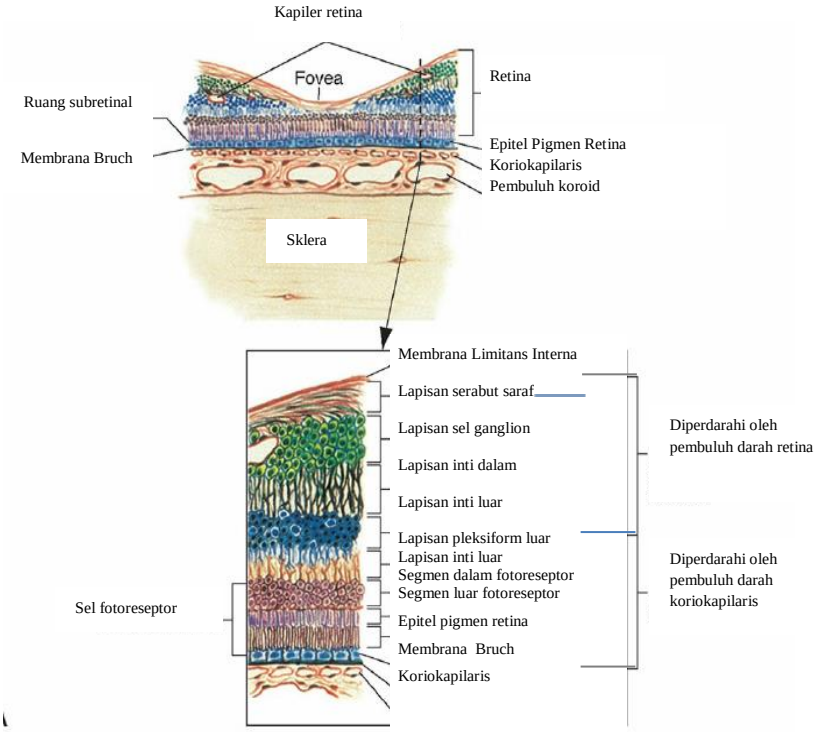

Gambar 2.2 Lapisan Retina
Dikutip dari : AAO[6]

Akson dari sel ganglion akan membentuk lapisan serabut saraf. Akson dari nasal retina akan menuju diskus optik bagian nasal. Akson dari fovea akan diteruskan ke temporal diskus optik membentuk bundel papillomakular. Akson dari superior dan inferior *horizontal raphe* akan melengkung membentuk bundel arkuata. Serabut saraf bundel papilomakular menerima impuls dari sel ganglion parvoselular dan akan berkumpul di bagian tengah dari saraf optik membentuk sistem parvoselular seperti tampak pada Gambar 2.3.[2,3,7]

Bayangan yang diterima retina bersifat terbalik. Bayangan dari area nasal akan diterima oleh retina temporal dan sebaliknya. Bayangan dari superior akan diterima oleh retina inferior. Lapang pandang kedua mata akan berpotongan

membentuk lapang pandang binokular di bagian sentral dan lapang pandang monokular di bagian temporal.[2,3,5]

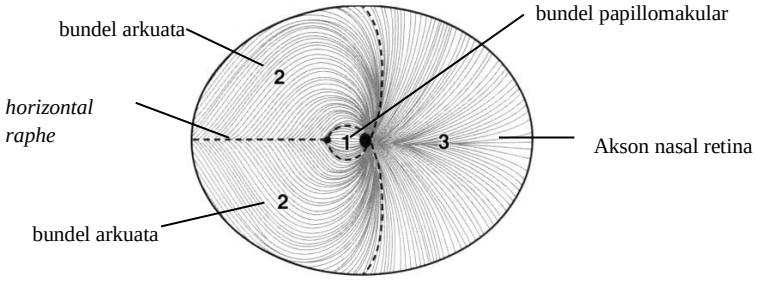

Gambar 2.3 Susunan Serabut Saraf Retina Mata Kanan
Dikutip dari : Trobe, JD [7]

2.2 Nervus Optik

Nervus optik merupakan gabungan akson dari sekitar 1-1.2 juta sel ganglion. Nervus optik memanjang dari diskus optik hingga kiasma optik. Nervus optik terbagi menjadi 4 bagian yaitu intraokular sepanjang 1.0 mm, intraorbital sepanjang 25-30 mm, intrakanalikular sepanjang 6-10 mm, dan intrakranial sepanjang 8-12 mm seperti pada Gambar 2.4.[1,6,8]

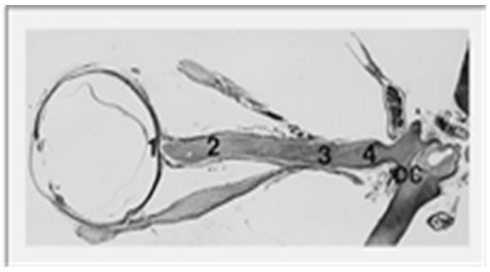

Gambar 2.4 Gambaran Histologis Nervus Optik (1) Intraokular (2) Intraorbita (3) Intrakanalikuli (4) Intrakranial
Dikutip dari : Walsh dan Hoyt's [8]

Bagian intraokular terbagi menjadi lapisan serabut saraf superfisial, prelaminar, laminar, dan retrolaminar berdasarkan letaknya terhadap lamina kribrosa. Serabut saraf prelaminar diselubungi oleh sel glial. Bagian intraokular ini berdiameter sekitar 1,5 mm. Serabut saraf kemudian menembus sklera melalui lamina kribosa. Serabut saraf yang menembus lamina kribrosa akan diselubungi oleh duramater dan araknoid. Serabut saraf tersebut juga diselubungi myelin

sehingga diameternya bertambah 3-4 mm. Segmen intraokular diperdarahi oleh arteri siliaris posterior dan arteriol retina.[1,3,6]

Bagian intraobita merupakan bagian terpanjang yaitu sekitar 25-30 mm untuk mengakomodasi rotasi bola mata. Nervus optik dikelilingi oleh otot-otot ekstraokular di dalam rongga orbita. Selubung dari otot rektus medial dan superior menyatu dengan selubung nervus optik. Segmen intraorbita diperdarahi oleh arteri retina sentralis.[1,6]

Segmen intrakanalikular berjalan bersama dengan arteri oftalmik yang memperdarahinya. Selubung duramater akan menyatu dengan periorbita di kanal optik dan menempel erat dengan struktur sekitarnya sehingga mudah terjadi kerusakan akibat trauma tumpul fasial. Segmen intrakanalikular juga rentan terhadap lesi yang menempati ruang. Segmen intrakanalikular diperdarahi oleh arteri oftalmik. Nervus optik segmen intrakranial berakhir di kiasma optik. Segmen intrakranial panjangnya sekitar 8-12 mm. Segmen intrakranial diperdarahi oleh cabang arteri karotis interna dan arteri oftalmik.[1–3,5,6]

2.3 Kiasma Optik

Kiasma optik terletak di anterior inferior dari dasar ventrikel ketiga. Kurang lebih 1cm di bawah kiasma optik terdapat kelenjar pituitary. Normalnya kiasma optik tepat berada di atas kelenjar pituitary. Pada 17 % populasi kiasma terletak anterior (prefixed) dan pada 4% populasi letaknya posterior (postfixed) terhadap sella seperti tampak pada Gambar 2.5. Posisi kiasma optik dikelilingi oleh *circle of Wills*. Lebarnya kurang lebih 12mm, panjangnya 8 mm, dan lebarnya 4mm.[1,2,5]

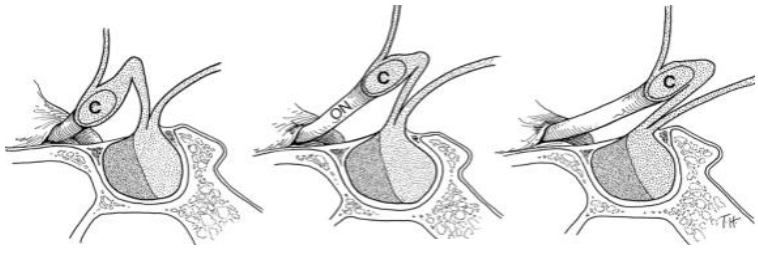

Kiasma Prefixed Kiasma Normal Kiasma Postfixed

Gambar 2.5 Variasi Lokasi Kiasma Optik
Dikutip dari : AAO [1]

Serabut saraf yang berasal dari nasal retina akan menyilang ke sisi yang berlawanan di kiasma optik. Serabut yang menyilang sekitar 53% dari total serabut saraf. Serabut saraf tersebut akan bergabung dengan serabut saraf temporal dari sisi kontralateral. Serabut saraf dari nasal inferior akan membentuk lengkungan ke anterior sisi kontralateral pada saat menyilang. Lengkungan tersebut dinamakan *Willbrand knee*.[1,2,6,8]

2.4 Traktus Optik

Traktus optik adalah segmen jaras aferen yang menghubungkan kiasma optik dengan nukleus genikulat lateral. Traktus optik mengelilingi diensefalon, lateral dari hipotalamus. Serabut saraf jaras refleks cahaya pupilomotor akan keluar menuju nukleus pretektal. Serabut saraf juga keluar menuju kolikulus superior yang mengatur orientasi mata dan gerak sakadik serta nukleus suprakiasma yang mengatur ritme diurnal.[1,3,7]

2.5 Nukleus Genikulat Lateral

Nukleus genikulat lateral terletak di posterior thalamus, di lateral basal ganglia. Nukleus genikulat lateral berbentuk seperti jamur dan tersusun atas 6 lapisan. Lapisan 1 dan 2 adalah terminal dari serabut saraf magnoselular. Serabut tersebut memiliki area penerimaan yang lebih besar dan lebih sensitive mendeteksi gerakan. Empat lapisan sisanya menerima serabut saraf parvoselular dengan area penerimaan lebih sempit namun dapat menangkap resolusi spasial dan persepsi warna dengan lebih baik. Akson yang berasal dari sisi kontralateral akan diterima di lapisan 1, 4, dan 6 sedangkan akson dari sisi ipsilateral akan diterima di lapisan 2, 3, dan 5 seperti pada Gambar 2.6.[3–5]

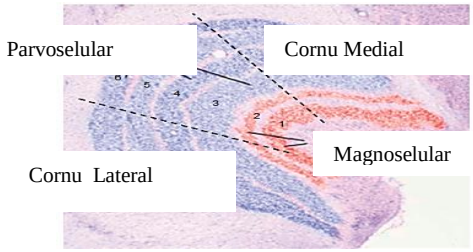

Gambar 2.6 Penampang Histologis Nukleus Genikulat Lateral
Dikutip dari : Prasad dan Galetta[4]

2.6 Radiasi Optik

Radiasi optik menghubungkan nukleus genikulat lateral dengan korteks visual primer di lobus oksipital. Serabut saraf pada radiasi optik terbagi menjadi 3 bundel yaitu bagian superior, media, dan inferior. Serabut saraf superior dan media langsung menuju lobus oksipital sedangkan serabut saraf inferior membentuk lengkungan ke arah anterior sebelum berbalik ke belakang. Lengkungan ini disebut lengkungan Meyer. Bundel superior membawa informasi dari lapang pandang inferior dan sebaliknya. Bundel media membawa informasi dari makula.[4,8]

2.7 Korteks

Serabut saraf dari radiasi optik akan berakhir di korteks visual primer pada lobus oksipital yang disebut juga korteks striae, area V1 atau area Broadman 17. Serabut saraf dari makula akan berakhir lebih posterior sedangkan serabut saraf dari perifer akan berakhir lebih ke anterior. Sebagian besar area korteks memberikan respon terhadap lapang pandang sentral. Sekitar 80% area korteks menanggapi respon terhadap 30^0 lapang pandang sentral.[1,7]

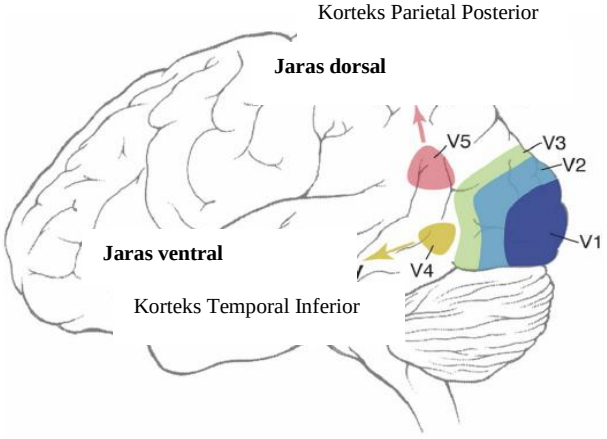

Gambar 2.7 Area Penerimaan Data Visual di Korteks
Dikutip dari : AAO[1]

Area V1 memberi informasi pada area V2, V3,V4, dan V5 seperti tampak pada Gambar 2.7. Area V2 dan V3 akan mengirimkan informasi eferen ke basal ganglia dan otak tengah. Area ini dapat menerima lebih dari satu stimulus,

sehingga proses integrasi dapat terjadi di area V2 dan V3. Area V4 sangat sensitive terhadap warna dan berfungsi mengolah informasi untuk identifikasi objek. Area V4 menerima impuls yang berasal dari sel ganglion parvoselular. Area V5 menangkap informasi tentang kecepatan dan arah benda yang bergerak untuk analisis visuospasial. Area V5 juga berfungsi mengatur gerakan sesuai keinginan. Area V5 menerima informasi yang berasal dari sel ganglion magnoselular. [1,7]

III. Jaras Visual Eferen (Sistem Okulomotor)

Sistem okulomotor bertujuan menghasilkan bayangan yang jelas, stabil, dan binokular dengan memastikan bayangan yang dihasilkan jatuh tepat di fovea melalui gerakan bola mata. Gerakan bola mata dibagi menjadi 6 sistem yaitu Refleks Vestibulo Okular (RVO), fiksasi, optokinetik, *smooth pursuit*, sakadik, dan vergensi seperti pada Tabel 3.1. Pengaturan sistem tersebut melibatkan korteks, batang otak, nervus kranial III, IV, VI, dan otot-otot ekstraokular seperti pada Gambar 3.1 [1,9,10]

Tabel 3.1 Sistem pada gerakan okulomotor

Tipe Gerakan	Kecepatan	Fungsi
Refiksasi mikrosakadik	Cepat	Mempertahankan bayangan objek statis tetap stabil dengan mengoreksi *okular drift*
Sakadik	Cepat	Membawa bayangan target dengan cepat menuju fovea
Optokinetik	Lambat	Mempertahankan bayangan di retina tetap stabil selama rotasi kepala yang berkelanjutan
Smooth pursuit	Lambat	Mempertahankan bayangan di retina tetap stabil selama pergerakan linear target atau tubuh
Vergensi	Lambat	Menggerakkan bola mata pada arah yang berlawanan sehingga fovea menerima bayangan tunggal secara simultan.
Vestibular	Lambat	Mempertahankan bayangan retina tetap stabil selama rotasi kepala dalam waktu singkat atau translasi

Dikutip dari : AAO[1]

Gerakan bola mata terbagi menjadi *gaze holding* dan *gaze shifting*. *Gaze holding* akan menjaga agar bayangan yang dihasilkan tetap stabil di fovea ketika terjadi gerakan tubuh atau objek terhadap lingkungan sekitar. *Gaze holding*

mencakup gerakan RVO, *smooth pursuit*, fiksasi, dan nistagmus optokinetik. *Gaze shifting* akan memindahkan titik fiksasi antara objek satu dengan lain dengan cepat sehingga bayangan tetap jatuh di fovea. *Gaze shifting* mencakup gerakan sakadik.[9,11,12]

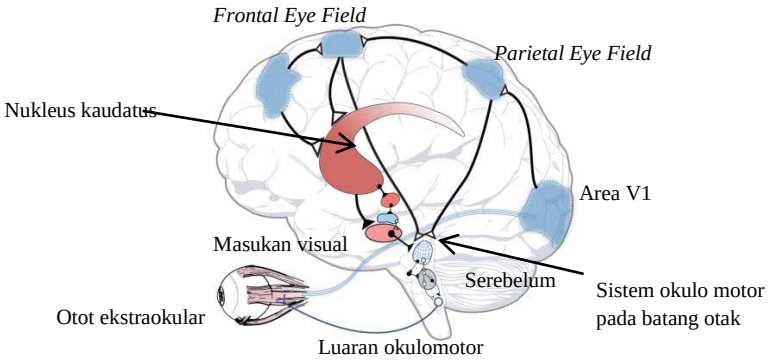

Gambar 3.1 Pengaturan Gerak Bola Mata Melibatkan Korteks, Batang Otak, Nervus Kranial III, IV, VI dan Otot Ekstraokular
Dikutip dari : Sharma et al.[13]

3.1 Gerakan Sakadik

Sakadik adalah gerakan cepat bola mata yang akan membawa bayangan objek agar jatuh di fovea. Kecepatan gerakan sakadik dapat mencapai 500° per detik sehingga perubahan posisi bola mata dari posisi primer menuju jarak terjauh di temporal dapat ditempuh dalam waku 0.2 detik seperti Gambar 3.2. Area korteks yang mengatur gerakan sakadik adalah *Frontal Eye Field* (FEF). Sinyal saraf dari FEF kemudian akan diteruskan menuju kolikulus superior. Sinyal dari kolikulus superior kemudian dihantarkan menuju generator gerakan sakadik di batang otak. Generator gerakan sakadik horizontal adalah *Paramedian Pontine Reticular Formation* (PPRF). Generator gerakan sakadik vertikal dan torsional adalah *rostral interstitial Medial Longitudinal Fasciculus* (riMLF).[1,2,8]

Gambar 3.2 Gerakan Sakadik
Dikutip dari : Strupp et al.[16]

Sinyal eksitatori pada gerakan sakadik horizontal akan diteruskan menuju nukleus nervus abdusen. Motoneuron nukleus abdusen akan menghantarkan sinyal menuju otot lateral rektus ipsilateral. Interneuron akan menghantarkan sinyal menuju nukleus nervus okulomotor kontralateral yang mempersarafi otot medial rektus. Sinyal eksitatori juga akan memberikan impuls pada neuron inhibitori di formation retikularis medulla untuk menginhibisi nukleus abdusen kontralateral. Integrator neural untuk gerakan sakadik horizontal terletak di nukleus prepositus hipoglosi. Sinyal eksitatori pada gerakan sakadik vertikal dan torsional akan diteruskan ke nukleus okulomotor dan troklear ipsilateral seperti pada Gambar 3.3. Neuron inhibitori dan integrator neural untuk gerakan vertikal dan torsional terletak di *interstitial nukleus of Cajal* (INC).[1,8,14]

3.2 Gerakan *Smooth Pursuit*

Gerakan smooth pursuit mempertahankan bayangan target yang sedang bergerak tetap jatuh di fovea. Kecepatan gerakan tidak lebih dari 30°. Gerakan *smooth pursuit* dikontrol oleh korteks area V5 di Medial Temporal dan area V5a di Media-Supero-Temporal atau disebut tautan Parieto-Oksipital-Temporal (POT). Sinyal dari korteks kemudian akan diteruskan menuju basal pons di *dorsolateral pontine nuclei* (DLPN) dan *nukleus reticularis tegmenti pontine* (NRTP). Sinyal dari pons akan diteruskan menuju serebelum yaitu serebelar vermis dorsal dan flokulus kemudian ke *vestibular nuclei* (VN) di medulla. Sinyal dari VN akan diteruskan menuju nukleus abdusen dan nukleus okulomotor untuk gerakan horizontal serta nukleus okulomotor dan troklear untuk gerakan vertikal seperti pada Gambar 3.3.[1,2,8]

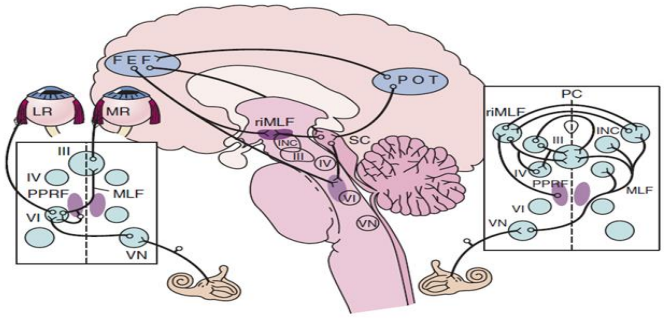

Gambar 3.3 Kontrol gerak bola mata
Dikutip dari : Kidd et al [2]

3.3 Gerakan Refleks Vestibulo Okular (RVO)

Gerakan RVO mempertahankan bayangan jatuh di fovea pada saat posisi kepala mengalami rotasi dalam waktu singkat. Mata akan bergerak sebanding dan berlawanan arah dengan gerakan kepala agar posisi mata terhadap ruang sekitar tidak berubah seperti tampak pada Gambar 3.4. Gerakan RVO menerima sinyal dari kanal semisirkular dan batu otolit pada utrikel dan sakulus. Sinyal tersebut akan diteruskan oleh nervus vestibular menuju VN di medulla. Vestibular nuclei juga akan meneruskan sinyal menuju nukleus abdusen kontralateral untuk gerakan RVO horizontal. Sinyal dari motoneuron abdusen akan diteruskan ke otot rektus lateral sedangkan sinyal dari interneuron abdusen akan diteruskan ke subnukleus medial rektus nervus okulomotor. Sinyal untuk gerakan vertikal dan torsional akan dihantarkan ke nukleus troklear dan okulomotor kontralateral. Sinyal dari VN juga akan dihantarkan menuju serebelum khususnya vermis, nodulus, dan flokulus.[1,2,8]

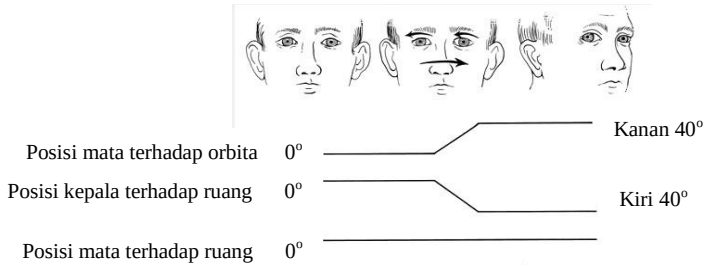

Gambar 3.4 Gerakan RVO
Dikutip dari : Walsh and Hoyt's[8]

3.4 Gerakan Fiksasi

Gerakan fiksasi terdiri dari microsakadik, microdrift, dan mikrotremor. Gerakan fiksasi melibatkan beberapa area serebri. Impuls gerakan fiksasi akan menghambat gerakan sakadik. Lobus parietal area 7 akan menentukan target. Daerah mata suplemental dan substansia nigra pars retikularis akan teraktivasi untuk mempertahankan fiksasi dengan menekan gerakan sakadik. Sinyal akan diteruskan ke kolikulus superior. Neuron fiksasi di kolikulus superior akan mempertahankan fiksasi dan menjaga neuron presakadik inaktif hingga muncul target baru.[1,8]

3.5 Gerakan Vergensi

Gerakan vergensi mendapat stimulus jika terdapat ketidaksesuaian bayangan yang diterima antara kedua retina, bayangan yang dihasilkan tidak fokus, jauh dekatnya suatu benda terhadap mata, atau untuk fusi. Proses tersebut melibatkan korteks bagian frontal, parietal, dan oksipital. Bagian korteks frontal yang mencetuskan gerakan vergensi terdapat di anterior FEF. Bagian korteks parietal berperan jika terjadi perubahan jarak benda dan jika bayangan yang dihasilkan tidak fokus. Bagian oksipital yang berperan adalah area V1 dan V2 untuk mendeteksi disparitas retina, bayangan tidak focus, dan persepsi kedalaman.[8,15]

Sinyal dari area kortikal akan diteruskan menuju formasi retikularis di mesensefalon dan NRTP. Sinyal dari formasi retikularis akan dihantarkan menuju nukleus okulomotor dan abdusens. Sinyal dari NRTP akan diteruskan menuju serebelum. Serebelum akan meneruskan sinyal menuju nukleus Edinger-Westphal. Nukleus Edinger-Westpal berperan dalam kontriksi pupil, akomodasi, dan konvergensi.[8,14,15]

3.6 Gerakan Optokinetik

Gerakan optokinetik mempertahankan posisi mata selama rotasi kepala yang berkelanjutan seperti Gambar 3.5. Respon gerakan VOR lambat laun akan menurun setelah 30 detik. Gerakan VOR dan optokinetik bekerja sinergis menjaga kedudukan bola mata selama rotasi kepala. Gerakan optokinetik terdiri dari fase lambat dan fase cepat. Fase lambat merupakan gerakan *pursuit* yang distimulus oleh bayangan bergerak yang memenuhi lapang pandang.[1,8]

Gambar 3.5 Gerak Optokinetik (a) Vertikal (b) Horizontal
Dikutip dari : Strupp et al.[16]

Area korteks V5 dan V5a teraktivasi pada gerakan optokinetik seperti pada gerakan *smooth pursuit*. Gerakan optokinetik juga melewati jaras batang otak yang sama dengan *smooth pursuit*. Fase lambat kemudian diikuti fase cepat yaitu gerakan sakadik involunter yang berlawanan arah disebut nistagmus optokinetik. Gerakan fase cepat ini dimediasi oleh neuron vestibular.[1,8]

3.7 Pengatur Gerakan Bola Mata di Serebelum

Serebelum berperan penting dalam mempertahankan akurasi gerak bola mata terutama melalui hubungan vestibuloserebelum. Kumpulan sel-sel di traktus paramedian di dalam VN akan menerima impuls kolateral dari semua neuron okulomotor dan menghantarkan sinyal tersebut ke flokulus, paraflokulus, dan vermis. Serebelum akan menerima *afferent error signal* melalui nukleus olivari inferior. Serebelum juga menerima sinyal *mossy fiber* yang berasal dari VN dan NPH.[1,10]

Flokulus dan paraflokulus berperan dalam gerakan RVO dan *pursuit*, keseimbangan gerakan sakadik dan *gaze holding*. Okular motor vermis dan nukleus kaudatus fastiglial yang tampak pada Gambar 3.6 berperan dalam inisiasi gerakan sakadik dan *pursuit.* Fastigial nukleus berfungsi menyeimbangkan sinyal dari kanal semisirkular.[1,10]

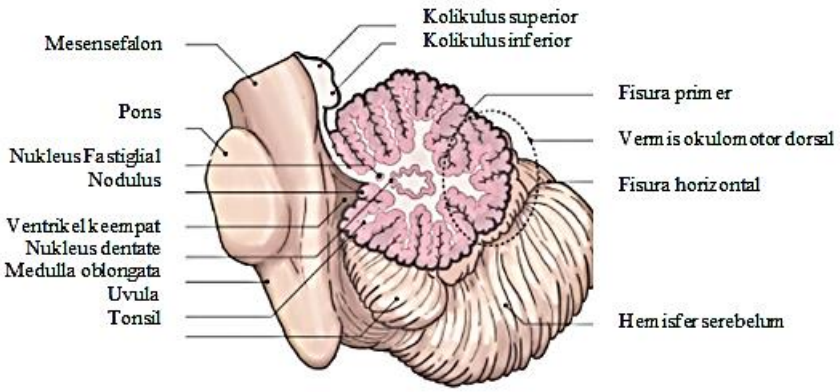

Gambar 3.6 Serebelum
Dikutip dari : Beh et al.[10]

IV. Simpulan

Jaras visual aferen berfungsi menerima dan menghantarkan informasi visual menuju korteks. Impuls yang dihasilkan sel fotoreseptor melewati retina, nervus optik, kiasma optik, traktus optik, radiasi optik sebelum akhirnya mencapai korteks visual primer. Jaras visual eferen berfungsi menjaga bayangan yang dihasilkan tetap stabil di fovea melalui gerakan bola mata. Gerakan bola mata terdiri dari *gaze holding* dan *gaze shifting*. Jaras visual eferen merupakan sistem kompleks yang pengaturannya melibatkan korteks, batang otak, dan serebelum

DAFTAR PUSTAKA

1. American Academy of Ophtalmology. Neuro-ophtalmology. In: Basic and Clinical Science Course. 2016. hal. 29–42, 143–8.
2. Kidd DP, Newman NJ, Biouse V. Neuro-ophtalmology. Philadelphia: Elsevier; 2008. 1-19 hal.
3. Remington LA. Clinical anatomy of visual system. Edisi ketiga. 2012. 233-250 hal.
4. Prasad S, Galetta SL. Anatomy and physiology of the afferent visual system. Handb Clin Neurol. 2011;102:3–19.
5. Scheifer U, Wilhelm H, Hart W. Clinical neuro-ophtalmology a practical guide. Berlin: Springer; 2007. 19-28 hal.
6. American Academy of Ophtalmology. Fundamentals and principles of ophtalmology. In: Basic and Clinical Science Course. 2016. hal. 75–81.
7. Trobe JD. The neurology of vision. New York: Oxford University Press; 2001. 10-39 hal.
8. Miller NR, Newman NJ. Walsh and Hoyt's Clinical neuro-ophtalmology the essentials. Edisi kedua. Philadelphia: Lippincott Williams and Wilkins; 2008. 42-73 hal.
9. Rucker JC. Overview of anatomy and physiology of the ocular motor system. In: Handbook of Clinical Neurophysiology [Internet]. Elsevier; 2010 [dikutip 6 Oktober 2017]. hal. 18–42. Tersedia pada: http://www.sciencedirect.com/science/article/pii/S1567423110090039
10. Beh SC, Frohman TC, Frohman EM. Cerebellar control of eye movements. J Neuroophthalmol. Maret 2017;37(1):87–98.
11. Access : Eye movements in patients with neurodegenerative disorders : Nature Reviews Neurology [Internet]. [dikutip 16 Oktober 2017]. Tersedia pada: https://www.nature.com/nrneurol/journal/v9/n2/full/nrneurol.2012.273.html
12. Willard A, Lueck CJ. Ocular motor disorders. Curr Opin Neurol. Februari 2014;27(1):75–82.
13. Sharma R, Hicks S, Berna CM, Kennard C, Talbot K, Turner MR. Oculomotor dysfunction in amyotrophic lateral sclerosis: a comprehensive review. Arch Neurol. 11 Juli 2011;68(7):857–61.
14. Horn AKE, Leigh RJ. Chapter 2 - The anatomy and physiology of the ocular motor system. In: Kennard C, Leigh RJ, editor. Handbook of Clinical Neurology [Internet]. Elsevier; 2011 [dikutip 6 Oktober 2017]. hal. 21–69. (Neuro-ophthalmology; vol. 102). Tersedia pada: http://www.sciencedirect.com/science/article/pii/B978044452903900008X
15. Searle A, Rowe FJ. Vergence neural pathways: a systematic narrative literature review. Neuro-Ophthalmol. 2 September 2016;40(5):209–18.
16. Strupp M, Kremmyda O, Adamczyk C, Böttcher N, Muth C, Yip CW, et al. Central ocular motor disorders, including gaze palsy and nystagmus. J Neurol. 1 September 2014;261(2):542–58.