

# PENGARUH PEMBERIAN KOENZIM Q10, METILPREDNISOLON DAN KOMBINASI KEDUANYA TERHADAP DENSITAS SEL GANGLION RETINA PADA TIKUS MODEL NEUROPATI OPTIK TOKSIK AKIBAT METANOL

Sri Astri Nanditya, Antonia Kartika Indriati, Hikmat Wangsaatmadja  
Departemen Ilmu Kesehatan Mata Fakultas Kedokteran Universitas Padjadjaran  
Pusat Mata Nasional Rumah Sakit Mata Cicendo Bandung

## **ABSTRACT**

### **Introduction**

*Methanol toxic optic neuropathy (MTON) is a condition leading to blindness. Formic acid is the metabolite of methanol that cause the disease by damaging mitochondrial cytochrome-c in optic neuronal cells. Coenzyme Q10 is a known potent antioxidant and mitochondrial electron transporter. Methylprednisolone works as an anti edema agent preventing retinal ganglion cell (RGC) death.*

### **Objective**

*Aim of this study is to observe the effect of coenzyme Q10, methylprednisolone and their combinations on RGC density in MTON model rat.*

### **Methods**

*This complete randomized experimental study was conducted in 28 MTON model rat which divided into four groups: control group (KI), coenzyme Q10 group (KII), methylprednisolone group (KIII) and combination group (KIV). All groups were exposed to  $N_2O: O_2$  during the experiment, they received methanol 3gr/kgBW orally after 4 hours. Histopathological specimen was made and RGC densities were counted under 200x microscope magnification.*

### **Results**

*The results demonstrated that the average RGC density for each group was KI 36.57(SD 5.84), KII 57.67 (SD 7.63), KIII 57.64 (SD 10.49) and KIV 52,38 (SD 10,62). There was a significant difference between all groups ( $p<0,001$ ). Comparison between KII, KIII and KIV shows no significant difference ( $p=0, 507$ ).*

### **Conclusions**

*MTON model rat group KII, KIII and KIV have significant higher RGC density compared to control group. There was no significant difference in RGC density between group KII and K III. There was no difference in RGC density between coenzyme Q10, methylprednisolone and combination group in RGC density of MTON model rat.*

**Keywords :** *methanol, coenzyme Q10, methylprednisolone, retinal ganglion cells*

## **PENDAHULUAN**

Intoksikasi akut dari metanol menyebabkan depresi dari sistem saraf pusat, diikuti dengan asidosis, koma, hingga kematian. Intoksikasi metanol juga mempengaruhi sistem penglihatan. Gejala gangguan penglihatan akibat metanol dapat

berupa penglihatan yang buram sampai pada kebutaan yang terjadi pada waktu 18-48 jam. Kerusakan saraf penglihatan akibat keracunan metanol selanjutnya akan disebut sebagai Neuropati Toksik Optik akibat Metanol (NOTM).<sup>1-2</sup>

Kejadian NOTM di Iran pada tahun 2000-2009 adalah sebanyak 51 kasus.<sup>3</sup> Laporan kasus di Bengal Barat India mencatat 50 kasus kematian dalam waktu tiga hari akibat konsumsi minuman keras yang mengandung metanol.<sup>4</sup> Tercatat sebanyak 98 kasus intoksikasi metanol di Gujarat dimana tercatat sebanyak 70% diantaranya mengalami NOTM.<sup>5</sup> Penelusuran data kasus NOTM di Pusat Mata Nasional Rumah Sakit Mata Cicendo (PMN RSMC) dalam periode waktu Januari 2010 sampai Desember 2011 menunjukkan terjadi 123 kasus NOTM. Pasien didominasi oleh laki-laki usia produktif dimana 93,6% pasien datang dengan interval lebih dari 24 jam pasca konsumsi metanol dengan visus <3/60 bilateral.<sup>6</sup>

Metanol, atau sering disebut dengan *wood alcohol* adalah zat yang banyak digunakan di dunia industri sebagai zat pelarut untuk cat, cairan pembersih kaca, cairan fotokopi, parfum, penghapus cat, penambah bilangan oktan pada bensin. Metanol dapat masuk ke dalam tubuh baik dengan cara ingesti gastrointestinal atau melalui inhalasi. Metanol akan dimetabolisme oleh enzim alkohol dehidrogenase menjadi formaldehid. Formaldehid kemudian dimetabolisme oleh enzim formaldehid dehidrogenase menjadi asam format yang menyebabkan asidosis dan toksik terhadap kompleks sitokrom oksidase, substansi yang sangat penting pada sintesis ATP di mitokondria.<sup>7-12</sup> Penurunan sintesis ATP menyebabkan terganggunya pompa Na-K sehingga terjadi gangguan aliran aksoplasmik. Hal ini mengakibatkan pembengkakan sel intraaksonal sehingga terjadi kompresi antar sel dan berakhir dengan kematian sel retina dan saraf optik.<sup>2</sup> Selain akibat asam format, metanol dalam tubuh menyebabkan terjadinya peningkatan kadar *Reactive Oxidative Species* (ROS), kadar *Tumor*

*Necrosis Factor* (TNF) alfa, Interleukin (IL) 1 beta, dan IL-4.<sup>13-14</sup>

Secara klinis pada NOTM ditemukan hiperemia pada diskus optikus, edema retina pada area peripapil, dan pembengkakan saraf optik.<sup>8-12</sup> Secara histopatologis pada saraf optik dan retina ditemukan pembengkakan sel mielin dari akson nervus optikus yang kemudian terjadi demielinisasi retrolaminar, pada retina terjadi kerusakan sel fotoreseptor dan kelonggaran antar sel segmen dalam retina termasuk sel ganglion retina.<sup>10-11</sup>

Belum ada terapi definitif dalam penatalaksanaan NOTM sehingga permasalahan ini masih terus diteliti. Beberapa diantaranya adalah pemberian etanol, fomepizole, ranitidin, dialisis, steroid dan asam folat. Steroid bekerja dengan menurunkan edema yang disebabkan oleh stasis dari *axoplasmic flow*.<sup>17,18</sup> Secara klinis steroid menunjukkan perbaikan pada 58,5% pasien.<sup>6</sup> Beberapa obat-obatan lain telah diteliti memberi pengaruh neuroprotektif berdasarkan sifat antioksidannya antara lain *alpha lipoic acid*, *cafeic acid phenethyl ester* (CAPE) dan *docosahexanoic acid* (DHA).<sup>19-22</sup> Modalitas terapi lain masih perlu diteliti lebih lanjut terutama untuk obat yang bekerja pada tingkat mitokondria.

Obat yang dikembangkan untuk bekerja pada mitokondria antara lain koenzim Q10. Koenzim Q10 adalah substansi turunan dari *ubiquinone*. *Ubiquinone* atau koenzim Q adalah zat lipofilik, tidak larut air yang berperan dalam transpor elektron dan produksi ATP di mitokondria. Koenzim Q10 telah banyak diteliti pada penyakit dengan patofisiologi gangguan mitokondria seperti gagal jantung kongestif, ensefalopati mitokondrial, penyakit Parkinson, penyakit Huntington, infertilitas dan penyakit degenerasi makula.<sup>23-25</sup> Substansi ini memberikan respon yang baik terhadap penyakit

tersebut. Koenzim Q10 pada penyakit neurologis akibat alkohol bekerja melalui dua cara, yaitu perannya dalam proses transpor elektron di mitokondria yang menjaga produksi ATP dan sifat antioksidannya yang mereduksi radikal bebas.<sup>26,27</sup>

Kombinasi koenzim Q10 dan steroid telah digunakan pada kasus tuli sensorineural akut dan distrofi muskular dan memberikan hasil yang cukup baik.<sup>29-30</sup> Pada kasus NOTM, efek kedua obat ini belum pernah diteliti namun diharapkan dapat bekerja pada tiga mekanisme yaitu koenzim Q10 sebagai antioksidan dan sebagai pemacu metabolisme di mitokondria sementara steroid bekerja sebagai pencegah edema sel. Ketiga mekanisme ini diharapkan dapat bekerja secara sinergis sehingga dapat dijadikan alternatif terapi pada kasus NOTM.

#### METODE

Penelitian ini merupakan penelitian eksperimental rancangan acak lengkap menggunakan hewan coba. Dua puluh delapan tikus Whistar jantan dengan berat 300-350 gram digunakan sebagai sampel tikus model NOTM. Sampel dibagi menjadi empat kelompok perlakuan yaitu kelompok kontrol (KI), koenzim Q10 (KII), metilprednisolon (KIII) dan kombinasi keduanya (KIV). Seluruh kelompok mendapatkan paparan N<sub>2</sub>O:O<sub>2</sub> selama perlakuan untuk memberikan efek penurunan asam folat setara dengan manusia. Empat jam dari pemberian gas objek penelitian diberikan metanol per oral sebanyak 3g/kgBB. KI sebagai kontrol, KII diberikan koenzim Q10 secara oral, KIII diberikan metilprednisolon intraperitoneal dan KIV diberikan kombinasi koenzim Q10 dan metilprednisolon empat jam kemudian. Delapan jam kemudian dilakukan enukleasi dan dibuat preparat histopatologi. Densitas

SGR dihitung dalam lapang pandang 200x pembesaran.

Uji normalitas data dilakukan sebelum analisis statistik dengan Saphiro Wilk, jika diperoleh nilai  $P > 0,05$  artinya data berdistribusi normal sehingga digunakan uji parametrik. Perbedaan rerata densitas sel ganglion retina yang antar kelompok perlakuan dibandingkan dengan uji *Analysis of Varian* (ANOVA) jika hasilnya bermakna maka dilanjutkan dengan uji *Post Hoc* dengan nilai kemaknaan  $p < 0,05$ .

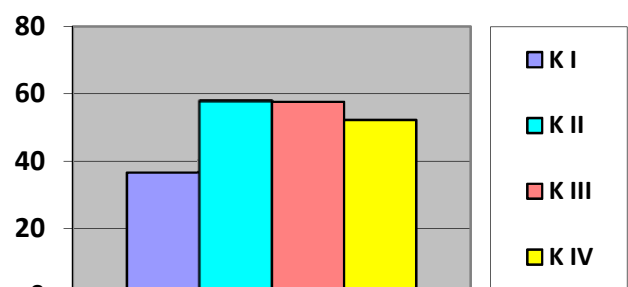
#### HASIL

Uji normalitas penelitian ini menunjukkan distribusi normal ( $p > 0,05$ ) pada tiap kelompok (tabel 1).

**Tabel 1.** Uji Normalitas

Uji Normalitas densitas sel ganglion retina		
Kelompok	Nilai p	Distribusi data
I	0,214	Normal
II	0,205	Normal
III	0,563	Normal
IV	0,446	Normal

Penelitian ini menunjukkan hasil rata-rata densitas SGR pada KI 36,57 (SD 5,84), KII 57,67 (SD 7,63), KIII 57,64 (SD 10,49) dan KIV 52,28 (SD 10,62).



**Gambar 1.** Grafik Rerata Densitas Sel Ganglion Retina

Terdapat perbedaan bermakna antar kelompok I, II, III dan IV ( $p < 0,001$ ). Tidak terdapat perbedaan densitas SGR antara kelompok II-III ( $P=1.000$ ), K II-IV ( $P=0,685$ ), dan K III-IV ( $P=0,676$ ). Tidak terdapat perbedaan antara densitas SGR pada kelompok II, III dan KIV ( $p=0,507$ ) (Tabel 2).

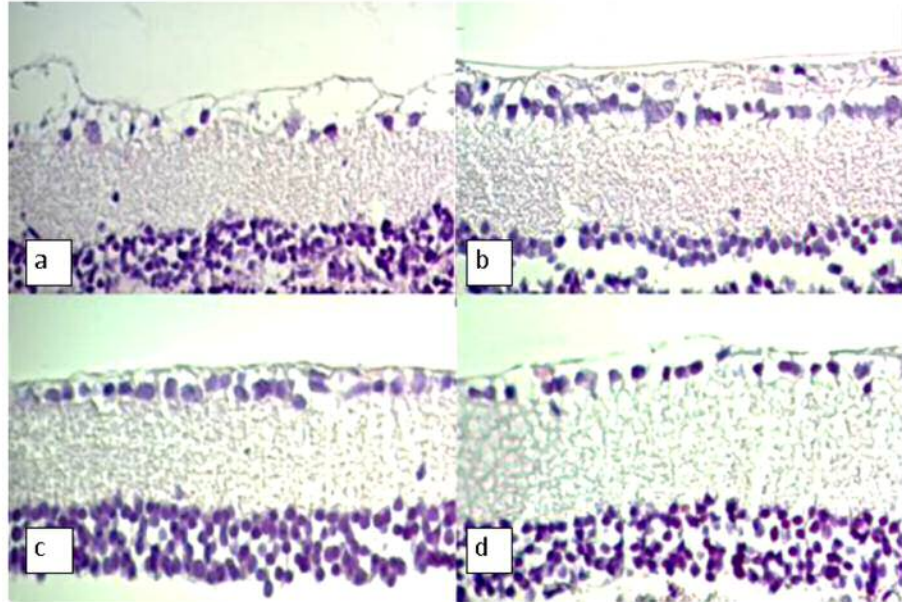
## PEMBAHASAN

Metanol merupakan zat yang toksik terhadap sel ganglion retina akibat metabolitnya yaitu asam format.<sup>2,12,42-43</sup> Pemeriksaan post mortem secara histopatologi pada manusia menunjukkan terjadinya kerusakan sel ganglion retina, sel fotoreseptor retina dan nervus optikus.<sup>10-11</sup> Data pada tikus model NOTM menunjukkan bahwa metanol menyebabkan kerusakan struktur histologis lapisan sel ganglion retina, penurunan densitas sel ganglion retina dan kenaikan proses stres oksidatif pada retina.<sup>14,42,43,47</sup>

Data pada penelitian ini menunjukkan bahwa densitas sel ganglion retina pada tikus model NOTM yang diberi koenzim Q10 secara statistik bermakna lebih tinggi dibandingkan dengan kontrol ( $p < 0,001$ ). Hal ini sesuai dengan peran koenzim Q10 untuk mempertahankan proses transpor elektron yang terganggu sehingga produksi ATP pada mitokondria dapat terjaga serta sebagai antioksidan kuat yang menangkal stress oksidatif pada sel.<sup>23,26,27</sup> Sadli N dan kawan-kawan menunjukkan bahwa koenzim Q10 berpotensi sebagai terapi yang dapat mencegah dan mengatasi terjadinya penyakit neuro-degeneratif.<sup>22</sup> Senada dengan itu, penelitian dari Khandare menunjukkan bahwa koenzim Q10 memiliki efek neuroprotektif terhadap nyeri neuropati akibat alkohol.<sup>26</sup> Penelitian ini juga sesuai dengan penelitian oleh Sahin bahwa pemberian antioksidan kuat *Caffeic Acid Phenethyl Ester (CAPE)* pada tikus

model NOTM akan menghasilkan densitas sel ganglion retina yang lebih tinggi.<sup>21</sup> Penelitian mengenai terapi antioksidan lain yaitu TEMPOL pada tikus model NOTM dilakukan oleh Setiohadji BS dengan mengukur malon dialdehida (MDA), aktivitas glutathion peroksidase (GPx), dan histopatologis lapisan ganglion retina. Penelitian itu menunjukkan adanya perbedaan struktur histopatologis lapisan ganglion retina yang lebih baik pada kelompok dengan pemberian antioksidan TEMPOL.<sup>47</sup> Data penelitian ini menunjukkan antioksidan kuat seperti koenzim Q10 tunggal dapat mempertahankan densitas sel ganglion retina pada tikus model NOTM.

Steroid sebagai terapi NOTM telah diterapkan sebagai terapi standar NOTM subakut di PMN RSMC dengan hasil 58,5% pasien mengalami perbaikan tajam penglihatan.<sup>6</sup> Penelitian sebelumnya secara *in vivo* oleh Halisa S menunjukkan bahwa steroid golongan deksametason berpengaruh dalam mengurangi pelepasan sitokrom-c pada retina tikus model NOTM.<sup>20</sup> Metilprednisolon diketahui mencegah edema intraaksonal pada sel ganglion retina dan nervus optikus. Penelitian ini menunjukkan bahwa steroid jenis metilprednisolon berpengaruh dalam mempertahankan densitas sel ganglion retina pada NOTM. Data penelitian ini menunjukkan bahwa apabila dibandingkan dengan tikus model NOTM kontrol terdapat perbedaan bermakna ( $p < 0,001$ ) pada densitas sel ganglion retina. Regimen steroid berupa metilprednisolon pada tikus model NOTM secara histopatologis dapat memberikan efek protektif terhadap sel ganglion retina sesuai dengan laporan klinis pada pasien NOTM yang diberikan metilprednisolon sehingga menguatkan bukti bahwa steroid memberikan efek perbaikan pada pasien NOTM.<sup>6,17,18</sup>



**Gambar 2.** Gambaran Histopatologis sel ganglion retina (pembesaran 200x)

**Tabel 2.** Perbandingan Densitas Sel Ganglion Retina antar Kelompok Tikus Model NOTM Kontrol dengan Pemberian Koenzim Q10, Metilprednisolone serta Kombinasi Keduanya

Kelompok	Densitas sel ganglion retina				
	$\bar{x}$	SD	Median	Minimum -Maksimum	Nilai P
K I	36,57	5,84	38,00	25,50-43,50	
K II	57,67	7,63	58,00	50,00-69,00	
K III	57,64	10,49	57,50	43,50-70,50	
K IV	52,28	10,62	53,50	39,00-65,50	
K I, II, III, IV					<0,001*)
K I - II					<0,001**)
K I - III					<0,001**)
K I - IV					0,015**)
K II - III					1,000**)
K II -IV					0,685**)
K III - IV					0,676**)
K II, III, IV					0,507*)

\*) Uji ANOVA \*\*) Uji Post Hoc

Titik kerja koenzim Q10 adalah dengan mencegah penurunan ATP dan sebagai antioksidan untuk melawan efek ROS dalam menginisiasi terjadinya apoptosis. Mekanisme ini terjadi lebih awal dari titik kerja dari metilprednisolon yaitu

mencegah edema intraaksional sehingga diharapkan efek proteksi terhadap sel ganglion retina dari koenzim Q10 lebih baik dari metilprednisolon. Data penelitian ini menunjukkan tidak terdapat perbedaan bermakna antara densitas sel ganglion

retina pada kelompok koenzim Q10 bila dibandingkan dengan kelompok metilprednisolon ( $p=1,000$ ). Penyebab hasil ini antara lain adalah faktor dosis dan durasi. Khandare dan kawan-kawan meneliti dosis neuroprotektif koenzim Q10 pada tikus model nyeri neuropati perifer akibat toksik alkohol kronik. Penelitian tersebut membandingkan dosis koenzim Q10 50 mg/kgBB dan 100 mg/kgBB dan menunjukkan hasil ROS yang lebih rendah pada koenzim Q10 dengan dosis 100 mg/kgBB. Penelitian inilah yang menjadi acuan dosis pada penelitian ini. Tetapi, terdapat perbedaan penelitian ini dengan penelitian Khandare zat toksik yang digunakan adalah etanol, sementara penelitian ini menggunakan metanol yang efek toksiknya lebih berat. Kemudian perbedaan kedua adalah jangka waktu paparan yang berbeda yaitu pada penelitian Khandare pemaparan alkoholnya dan pemberian koenzim Q10 adalah selama 10 minggu sementara penelitian ini paparan metanol bersifat akut yaitu 12 jam. Pada keadaan NOTM terjadi produksi ROS yang tinggi dalam waktu cepat, sehingga diperlukan kadar antioksidan yang tinggi.<sup>47</sup> Koenzim Q10 memiliki berat molekul yang besar sehingga sulit melewati sawar darah. Kadar koenzim Q10 yang tinggi lebih mudah tercapai di jaringan jantung, ginjal hati, dan otot sementara kadar pada jaringan saraf pusat jauh lebih rendah. Oleh karena itu, untuk mencapai kadar koenzim Q10 yang tinggi pada mitokondria sistem saraf pusat diperlukan dosis yang lebih tinggi, dan durasi pemberian yang lebih lama.<sup>63</sup> Hal di atas menyebabkan dosis koenzim Q10 100 mg/kgBB dengan satu kali pemberian pada tikus model NOTM menjadi kurang optimal untuk memberikan efek proteksi sel ganglion retina lebih tinggi dari metilprednisolon intravena. Penelitian mengenai dosis optimal dari

koenzim Q10 untuk kasus NOTM masih memerlukan penelitian lebih lanjut.

Perbandingan antara tiga kelompok yaitu pemberian koenzim Q10 tunggal, metilprednisolon tunggal dan kombinasi tidak menunjukkan perbedaan bermakna dengan nilai  $p=0,507$  (tabel 4.3). Rerata densitas sel ganglion retina tertinggi pada kelompok koenzim Q10 dan terendah pada kelompok kombinasi, walaupun tidak berbeda bermakna secara statistik. Penelitian mengenai kombinasi antara koenzim Q10 dan steroid pada kasus NOTM belum banyak dilakukan, tetapi kombinasi ini telah dipublikasikan pada beberapa kelainan neuromuskular berbasis kerusakan mitokondria akibat radikal bebas, iskemik, dan inflamasi. Ahn JH dan kawan-kawan meneliti pemberian kombinasi koenzim Q10 dan steroid pada pasien tuli sensorineural mendadak.<sup>56</sup> Penelitian lain oleh Spurney CF dan kawan-kawan menunjukkan kombinasi koenzim Q10 dan steroid pada penyakit *Duchene Muscular Dystrophy* memberikan hasil skor *Quantitative Muscle Testing (QMT)* 8,5% lebih baik.<sup>57</sup> Terdapat beberapa alasan terjadinya hasil di atas. Pertama, koenzim Q10 telah menghambat kerusakan sel pada proses yang lebih awal dari lokasi kerja steroid sehingga tidak terjadi efek proteksi sel ganglion retina yang lebih tinggi pada pemberian kombinasi keduanya. Kedua, dapat terjadi interaksi obat antara koenzim Q10 dengan metilprednisolon.

Koenzim Q10 telah diteliti memiliki interaksi dengan beberapa obat yaitu golongan statin, beta bloker dan warfarin.<sup>24</sup> Interaksi koenzim Q10 oral dengan golongan steroid terutama yang diberikan secara injeksi belum banyak diteliti. Absorpsi dari koenzim Q10 pada sistem gastrointestinal sangat dipengaruhi oleh makanan, keasaman lambung dan produksi enzim pelarut lemak pada sistem biliaris.<sup>64</sup>

Keasaman lambung yang menurun memberikan mekanisme umpan balik pada sistem biliar untuk mensekresikan enzim pelarut lemak. Pada penelitian ini, koenzim Q10 diberikan per oral bersamaan dengan pemberian metilprednisolon intraperitoneal. Steroid secara sistemik merangsang kortisol yang kemudian merangsang produksi gastrin yang diketahui sebagai hormon perangsang produksi asam lambung. Ketika asam lambung mengalami peningkatan maka ekskresi enzim pelarut lemak menjadi turun sehingga absorpsi dari koenzim Q10 menjadi tidak maksimal. Hasil penelitian ini berbeda dengan laporan penelitian oleh Ahn J yang menunjukkan efek lebih baik pada kombinasi, karena Ahn J memberikan koenzim Q10 pada tiga dosis terbagi dengan waktu yang berbeda dengan pemberian metilprednisolon.

Kekurangan penelitian ini adalah penelitian ini hanya meneliti pengaruh koenzim Q10, metilprednisolon dan kombinasinya terhadap densitas sel ganglion retina. Penelitian ini tidak meneliti pengaruh terhadap struktur histopatologis keseluruhan. Penelitian ini tidak mengukur koenzim Q10 pada jaringan, kadar ROS maupun kadar antioksidan setelah pemberian koenzim Q10. Penelitian ini juga tidak mengukur kadar koenzim Q10 dalam darah sehingga interaksi antara koenzim Q10 dan metilprednisolon belum dapat ditegakkan pada penelitian ini. Potensi neuroproteksi dengan pemberian koenzim Q10 sangat besar sehingga perlu diteliti lebih luas manfaatnya pada kasus neurooftalmologi lainnya seperti neuropati optik toksik akibat etambutol, zat toksik lainnya dan juga pada *Leber Hereditary Optic Neuropathy, Non Arteritik Iskemik Neuropathy*.

#### DAFTAR PUSTAKA

1. McMahan DM, Winstead S, Weant KA. Toxic Alcohol Ingestion. *Advanced Emergency Nursing Journal*. 2009; 31:206-13.
2. Barceloux DG, Bond GR, Krenzelok EP, Cooper H, Vale JA. American Academy of Clinical Toxicology Practice Guidelines on The Treatment of Methanol Poisoning. *Clinical Toxicology*. 2002; 40(4): 415-46.
3. Massoumi G, Saberi K, Eizadi-Mood N, Shamsi M, Alavi M, Morteza A. Methanol poisoning in Iran, from 2000 to 2009. *Drug Chem Toxicol*. 2012 ; 35(3):330-3.
4. Samantha SK, Fariduddin K, Mahapatra N, Bhunia J, Mondal P. Hooch Blindness : A Community Study Report on a Few of Indoor Patients of Toxic Optic Neuropathy Following Consumption of Adulterated Alcohol in West Bengal . *Nepal J Ophthalmol* 2012;4 (7):162-64.
5. Mangukiya B, Patel H, Sigel VC, et al. Hooch tragedy. *Gujarat Medical Journal*. 2001 ;66 :32-35.
6. Arsih W, Setiohadji B, Rini M, Kartika A. Karakteristik tajam penglihatan pasien toksik optic neuropati tersangka methanol yang diberikan metilprednisolon dosis tinggi intravena. Departemen Ilmu Kesehatan Mata Fakultas Kedokteran Universitas Padjajaran. 2011 (Presentasi oral pada Pekan Ilmiah Tahunan Perdami tahun 2013)
7. Jammalamadaka D, Raissi S. Ethylene Glycol, Methanol, and Isopropyl Alcohol Intoxication. *The American Journal of the Medical Sciences*. 2010;339(3): 277-81
8. Kraut JA, Kurtz I. Toxic Alcohol Ingestions: Clinical Features, Diagnosis, and Management. *Clin J Am Soc Nephrol*. 2008;3: 208–25.
9. Sharma P, Sharma R. Toxic Optic Neuropathy. *Indian J Ophthalmol* 2011; 59 :137-141.
10. Sharpe et al. Methanol optic neuropathy : A histopathological study. *American Academy of Neurology* 1982 :32;1093-99
11. Baumbach LG dkk. Methyl alcohol poisoning, alterations of morphological findings of the retina and optic nerve. *Arch Ophthalmol*. 1977;95:1859-65.
12. El-Bakhary AA, El-Dakrory SA, Attalla SM, Hasanein NA, Malek HA. Retinarianitidine as an alcohol

- dehydrogenase inhibitor in acute methanol toxicity in rats. *Journal of Toxicology and Environmental Health Sciences* 2011 ; 3(6) : 145-154.
13. Neumann M. Cytokines- Central factors in alcoholic Liver Disease. National institute of alcohol abuse and alcoholism. Diunduh dari : <http://pubs.niaaa.nih.gov/publications/arh27-4/307-316.htm>
  14. Rajamani R, Muthuvel A, Senthivelan M, Shelladevi R. Oxidative stress induced by methotrexate alone and in the presence of methanol in discrete regions of the rodent brain, retina and optic nerve. *Toxicology letters* 2006; 165: 265-273.
  15. Rotenstreich Y, Assia EI, Kesler A. Late treatment of methanol blindness. *Br J Ophthalmol* 1997;81:415
  16. Sivilotti ML, Burns MJ, Aaron CK, et al. Reversal of severe methanol induced visual impairment : no evidence of retinal toxicity due to femepizol and hemodialysis. *J Toxicol Clin Toxicol* 2001;39 :627-63.
  17. Shukla M, Imran S, Saleem A. Intravenous methylprednisolone could salvage vision in methyl alcohol poisoning. *Indian Journal of Ophthalmology* . 2006; 54: 68-70.
  18. Sodhi PK, Goyal JL, Metha DK. Methyl alcohol induced optic neuropathy treated with intravenous high dose steroids. *Intl J Clinic Pract* 2001; 9: 599-602.
  19. Rajamani R, Muthuvel A, Manikandan S. Efficacy of DL $\alpha$ -Lipoic Acid on methanol induced free radical changes, protein oxidative damages and hsp70 expression in folate deficient rat nervous tissue. *Chemico-biological Interactions* 2007;167: 161-167.
  20. Halisa S, Prayitnaningsih S. Comparison of Ranitidine, Dexamethasone and Their Combination Effect on Blood Formic Acid Level and Retinal Cytochrome C Release of Acute Methanol Intoxication Rat Model. *Laboratorium Ilmu Kesehatan Mata Rumah Sakit Umum Dr. Saiful Anwar Malang. Jurnal Kedokteran Brawijaya*, 2011; 26 (3) : 171-75.
  21. Sahin A, Kaya S, Turkcu G. The effects of caffeic acid phenethyl ester in acute methanol toxicity on rat retina and optic nerve. *Cutan Ocul Toxicol*, 2013: 32(4)v:163-67.
  22. Sadli N, Barrow CJ, McGee S, Suphioglu C. effect of DHA and coenzyme Q10 against  $\alpha\beta$ - and Zinc induced mitochondrial dysfunction in human neuronal cells. *Cell Physiol biochem* 2013; 32 : 243-252
  23. Frei B, Kim MC, Ames BN. Ubiquinol-10 is an effective lipid-soluble antioxidant at physiological concentration. *Proc Natl Acad Sci*. 1990; 87- 4879-83.
  24. Langade D, Tarapureff P, Jagtap A, dkk. Coenzyme Q10 : implications in clinical practice. *Bombay Hospital Journal*. 2005. Diunduh dari : [http://www.bhj.org.in/journal/april2005/htm/reveiw\\_coenzyme\\_145.htm](http://www.bhj.org.in/journal/april2005/htm/reveiw_coenzyme_145.htm)
  25. Litarru GP, Tiano L. Clinical aspects of coenzyme Q10: an update. *Current opinion in clinical nutrition and metabolic care*. 2005; 8 : 641-46.
  26. Kandhare AD, Ghosh P, Ghule EA, Bodhankar SL. Elucidation of molecular mechanism involved in neuroprotective effect of coenzyme Q10 in alcohol-induced neuropathic pain. *Fundamental & Clinical Pharmacology*. 2013; 27 : 603-622.
  27. Noh YH, Kim K-Y, Shin MS, et al. Inhibition of oxidative stress by coenzyme Q10 increases mitochondrial mass and improves bioenergetic function in optic nerve head astrocytes. *Cell Death and Disease*. 2013 ; 4 : 1-12.
  28. Qu J, Kaufman Y, Washington I. Coenzyme Q10 in the human retina. *Investigative ophthalmology & visual science*. 2009; 50 : 1814-1818.
  29. Ahn JH, Yoo MH, Lee HJ, Chung JW, Yoon TH. Coenzyme Q10 in combination with steroid therapy for treatment of sudden sensorineural hearing loss : A controlled prospective study. *Clinical Otolaryngology* 2010 (35) : 486-489.
  30. Spurney CF, Rocha CT, Henricson E, Florence J et al. CINRG Pilot Trial of Coenzyme Q10 in steroid treated Duchene Muscular Dystrophy. *Muscle Nerve*. 2011; 44(2) :174-178.
  31. American Academy of Ophthalmology. *Retina*. San Fransisco : AAO 2010-2011.h 87-109.



32. American Academy of Ophthalmology. Fundamentals and Principles of Ophthalmology Basic and Science Course. San Fransisco : AAO 2010-2011.h 87-109
33. Snell RS, Lemp MA. Optic nerve. Dalam Snell RS, Lemp MA, Clinical anatomy of the eye. London. Malden Blackwell inc ;1998: 379-399.
34. American Academy of Ophthalmology. Neuroophthalmology. San Fransisco : AAO 2010-2011: 87-109.
35. Hayreh SS. Optic nerve involvement in methanol poisoning. Br J Ophthalmol,1989, 73:238-40.
36. Levkovitch-Verbin H. Animal models of optic nerve disease. Eye 2004; 18: 1066-74.
37. Murata H, Alhara M, Chen Y, et al. Imaging mouse retinal ganglion cells and their loss in vivo by a fundus camera in the normal and ischemia-reperfusion model. IOVS, 2008; 49:5546-52.
38. Wallace KB, Starkov AA. Mitochondrial target of drug toxicity. Annu Rev. Pharmacol 2000 ; 40: 353-88.
39. Campbell N, Recce JB.. Biology. 5th edition. Benjamin Cummings. San Francisco : 2002.
40. Campbell N, Reece J. Chaper 9 : Cellular Respiration : Harvesting chemical energy. Biology 8th edition. 2008. (Power Point Lecture Presentations)
41. Hayreh SS. Pathogenesis of oedema of the optic disc (papil-oedema) – A preliminary report. Br J Ophthalmol. 1964; 48:522-43
42. Liesivuori J, Savolalnes H. Methanol and Formic Acid Toxicity: Biochemical Mechanism. Pharmacology and Toxicity.1991;69;157-63
43. Kerrison JB. Optic neuropathies caused by toxins and adverser drug reactions. Ophthalmol Clin N Am, 2004 ; 17: 381-488.
44. Eells JT. Methanol-induced visual toxicity in the rat. The journal of pharmacology and experimental therapeutics, 1991; 257 : 56-63
45. Eells JT, Salzman MM, Lewandowski MF. Formate induced Alterations in retinal function in methanol-intoxicated rates. Toxicology and Applied Pharmacology. 1996 ; 140 : 58-69.
46. Eells JT, Summerfelt HP, Wong-Riley MTT, et al. Therapeutic photobiomodulation for methanol-induced retinal toxicity. PNAS.2003 ; 100 (5) ; 3439-44.
47. Meclenburg L, Schraermeyer U. An overview on the toxic morphological changes in the retinal pigment epithelium after systemic compound administration. Toxicologic pathology. 2007 ; 35 : 252-267.
48. Seme MT dkk. Formate-induced inhibition on Photoreceptor function in methanol intoxication. The Journal of Pharmacology and Experimental Therapeutics. JPET 1999; 289:361-70.
49. Setiohadji BS. Pengaruh antioksidan TEMPOL terhadap kadar Malondialdehid (MDA), aktivitas enzim Glutation peroksidase dan histopatologis sel ganglion retina pada neuropati optik toksik akibat methanol. Faklutas Kedokteran Universitas Padjajaran : 2013. (Disertasi Program Doktor).
50. Hagreaves IP, Duncan AJ, Wu L, et al. Inhibition of mitochondrial complex IV leads to secondary loss complex II-III activity : implications for pathogenesis and treatment of mitochondrial encephalomyopathies.
51. Chirapapaisan N, Uiprasetkul M, Chuncarunee A. The effect of coenzyme Q10 and curcumin on chronic methanol intoxication induced retinopathy in rats. Journal of Medical Association Thailand 2012; 95 (suppl 4) : S76-81.
52. Beck RW, Cleary PA, Anderson MM Jr, et al. A randomized, controlled trial of corticosteroids in the treatment of acute optic neuritis. The Optic Neuritis Study Group. N Engl J Med. 1992; 326 : 581-588.
53. Naeser P. Optic nerve involvement in a case of methanol poisoning. Br J Ophthalmol, 1988; 72: 778-81
54. Sharpe et al. Methanol optic neuropathy : A histopathological study. American Academy of Neurology 1982 :32;1093-99
55. Baumbach LG dkk. Methyl alcohol poisoning, alterations of morphological findings of the retina and optic nerve. Arch Ophthalmol. 1977;95:1859-65.

56. Abrisami M, Khalifeh M, Shoayb M. Therapeutic Effects of high-dose intravenous prednisolone in methanol-induced toxic optic neuropathy. *J Ocul Pharmacol Ther.* 2011 ; 27 (3) :261-3.
57. Rotenstreich Y, Assia EI. Late treatment of methanol blindness. *R J Ophthalmol* 1997; 81: 415.
58. Robbins, Conrad. Pathologic basis of disease. Edisi ke -8. Philadelphia : Sanders Elsevier; 2004 :1-21.
59. Rubin E, Farber JL. Cell injury. Dalam : Pathology. Edisi ke-2. Philadelphia : JB Lippincot Company. 1988 : 4-15.
60. Tezel G, Yang X. Caspase-Independent component of retinal ganglion cell death, in vitro. *Inverstigative ophthalmology and visual science* 2004; 45 (11) :4049-59.
61. Cullig CFA. Handbook of Histopatological and Histochemical Techniques. Third Edition, Butterworths and Co. NY ; 1974.
62. Bhagavan HN, Chopra RK. Coenzyme Q10 : Absorbtion, tissue uptake, metabolism and pharmacokinetics. *Free radical, Research* 2006; 40(5) : 445-453.
63. Paget LH, Barnes O. Evaluation of drug activities: Pharmacometrics by Laurence and Bacharach vol I. Academic Press, NY ; 1964 : 90-91